

Eigenfettgewebetransplantation in die Brust – ja, aber ...

Reto Wettstein^a, Barbara Ling^a, Yves Harder^b, Dirk J. Schaefer^a

^a Abteilung für Plastische, Rekonstruktive, Ästhetische und Handchirurgie, Universitätsspital, Basel

^b Dipartimento di Chirurgia, Servizio di Chirurgia Plastica, Ricostruttiva ed Estetica, Ospedale Regionale di Lugano, EOC, Lugano

Quintessenz

- Die Eigenfettgewebetransplantation (EFT) ist ein chirurgisch sicheres Verfahren, welches zunehmend auch in der Brust angewendet wird, z.B. bei Konturunregelmässigkeiten und Asymmetrien nach Tumorbehandlung oder bei Fehlbildungen oder Wunsch nach Brustvergrösserung.
- Das durch Liposuktion minimalinvasiv gewonnene Material enthält verschiedene Zellgruppen inklusive Stamm- und Vorläuferzellen, Wachstumsfaktoren, Hormone und Zytokine und ist somit nicht inert und eine mögliche Interaktion mit Brustgewebe kann nicht ausgeschlossen werden.
- Die onkologische Sicherheit von der EFT in die gesunde Brust scheint relativ gross zu sein, in Fällen nach Brustkrebsbehandlung ist die Datenlage weniger klar.
- Die *Schweizerische Gesellschaft für Plastische, Rekonstruktive und Ästhetische Chirurgie (SPGRÄC)* führte entsprechend a) Guidelines, b) einen an die aktuellen Wissensstand angepassten Aufklärungsbogen sowie c) ein anonymisiertes Register ein, um die Sicherheit der EFT in die Brust zu optimieren.
- Zum aktuellen Zeitpunkt wird von einer EFT in die Brust bei folgenden Situationen abgeraten: a) bekannten Risikofaktoren (positive Brustkrebsanamnese, bekannte genetische Brustkrebsprädisposition BRCA1 und BRCA2), b) Alter >35 Jahren, c) < 3 Jahre nach einer brusterhaltenden Therapie bei Brustkrebs, und d) in die gesunde Brust bei bekanntem Brustkrebs der Gegenseite.

Die Autoren haben keine finanziellen oder persönlichen Verbindungen im Zusammenhang mit diesem Beitrag deklariert.

Eigenfettgewebetransplantation

Die Eigenfettgewebetransplantation (EFT), auch Lipofilling oder Eigenfetttransfer genannt, wird seit den 1980er Jahren zur Behandlung von Weichteildefiziten immer häufiger durchgeführt, zunehmend auch in die weibliche

Brust. Hierbei wird mittels minimalinvasiver Liposuktion das Gewebe (Lipoaspirat) gewonnen, prozessiert und mittels feiner Kanülen in die Brust transplantiert, wobei die Brustdrüse per se ausgespart wird. Das durch Liposuktion gewonnene Gewebe ist in vielerlei Hinsicht ein ideales Material, um das Weichteilgewebe im Sinne eines Füllmaterials zu behandeln. Die Tatsache, dass verschiedenste Zellgruppen inklusive Stamm- und Vorläuferzellen, Wachstumsfaktoren, Hormone und Zytokine im Lipoaspirat vorhanden sind oder sezerniert werden, bedeutet jedoch, dass das transplantierte Gewebe nicht inert ist und somit mit dem Empfängergewebe interagieren kann. Da Brustkrebs in unseren Breitengraden zum häufigsten Karzinom der Frau zählt, gilt es, die Indikation zur EFT in die weibliche Brust besonders sorgfältig zu stellen.

Indikationen

Prinzipiell können zwei Indikationen unterschieden werden: EFT in die an Krebs erkrankte Brust und in die gesunde Brust. Zu Ersterem zählen die Korrekturen von erworbenen Konturunregelmässigkeiten und Volumenasymmetrien nach Tumorbehandlungen im Rahmen einer brusterhaltenden Therapie oder zur Angleichung an die gesunde Brust nach *De novo*-Brustrekonstruktionen. Ebenso ist es heutzutage möglich, nach einer klassischen Mastektomie die gesamte Brust in mehreren Sitzungen mittels EFT zu rekonstruieren [1]. Die EFT in die gesunde Brust kann zur Volumenaugmentation als Ersatz oder Ergänzung zu Implantaten verwendet werden, als rein ästhetischer Wunscheingriff oder bei ausgeprägten Asymmetrien und anlagebedingten Fehlbildungen, wie z.B. bei der tuberösen Brustdeformation. Als zusätzliche Indikation für die weibliche Brust gilt die Behandlung

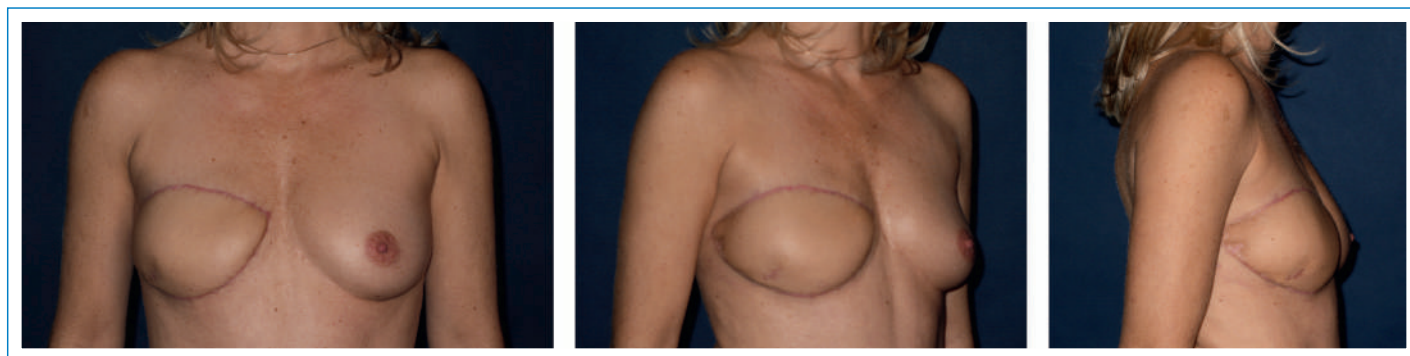


Abbildung 1

Patientin nach Brustrekonstruktion mittels freier Lappenplastik vom Abdomen (DIEP-Lappen).

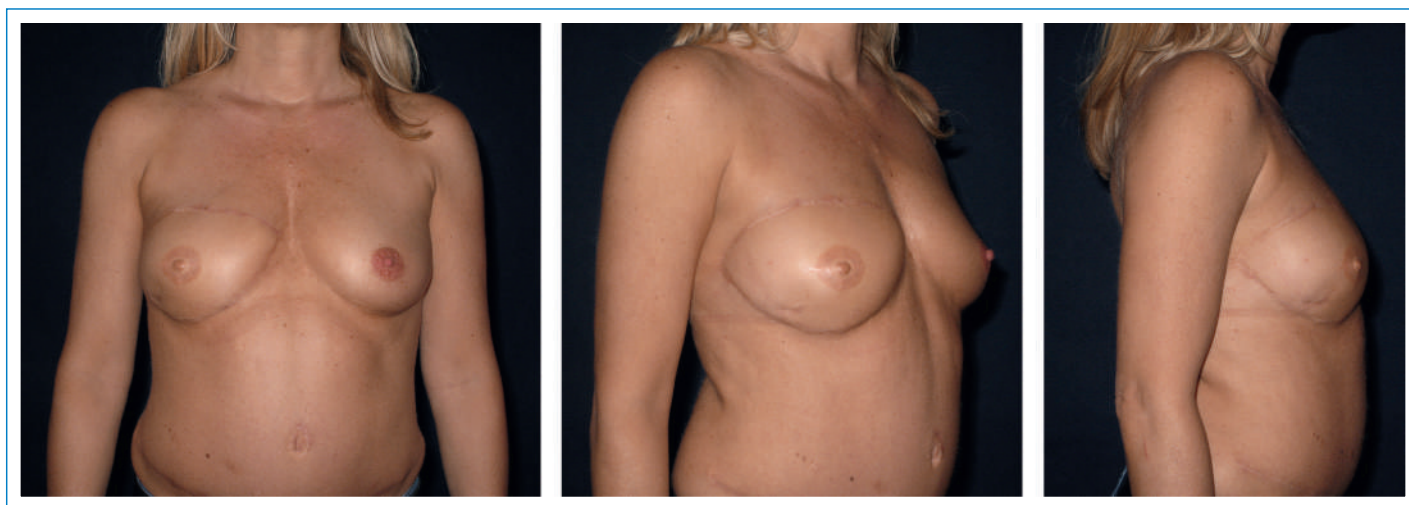

Abbildung 2

Endresultat derselben Patientin nach EFT, v.a. im Bereich des Brustoberpols und Rekonstruktion der Brustwarze und Warzenhof.

von trophischen Störungen nach Bestrahlung der Brust und/oder Brustwand. Hierbei steht jedoch nicht der «Filler»- oder Volumeneffekt im Vordergrund, sondern das regenerative Potential der im Lipoaspirat vorhandenen Zellen und Faktoren [2].

Vor- und Nachteile

Neben der «Win-win»-Situation, dass unerwünschtes Fettgewebe entfernt und verwendet werden kann, um die weibliche Brust zu vergrössern oder Asymmetrien auszugleichen, ist die Methode per se mit relativ wenigen Komplikationen und Operationsrisiken verbunden, wenn sie durch entsprechend geschulte Chirurgen durchgeführt wird [3]. Da körpereigenes Gewebe verwendet wird, sind keine Abstossungsreaktionen oder Unverträglichkeiten zu befürchten.

In der täglichen Anwendung stellt die Resorption des transplantierten Fettgewebes das Hauptproblem dar. Gemäss der aktuellen Datenlage werden im Durchschnitt ca. 40 bis 60% des transplantierten Gewebes resorbiert [4]. Die Resorptionsrate kann jedoch variieren und das Endresultat im Einzelfall damit erheblich vom erwünschten Ziel abweichen, was jedoch mit weiteren EFT in der Regel korrigiert werden kann. Bei technisch korrekt ausgeführten Eingriffen sollte es nicht zu einer Überkorrektur kommen.

Aktuell besteht die grösste Unsicherheit bei der EFT im Zusammenhang mit Brustkrebs [5]. Es gibt keine Garantie, dass die durch die EFT transplantierten Zelltypen oder die enthaltenen Wachstumsfaktoren und Zytokine Brustkrebs nicht induzieren oder das Wachstum von bereits vorhandenen und noch nicht bekannten malignen Zellen beschleunigen können.

Die onkologische Sicherheit der EFT bei der gesunden Brust scheint aufgrund der vorliegenden Datenlage relativ gross zu sein [3]. In Fällen von EFT nach Brustkrebsbehandlung ist die Situation weniger klar. Während die meisten Studien kein erhöhtes Rezidivrisiko nach EFT zeigen, wurde in einer Reihe von Studien

vom Istituto Europeo di Oncologia in Mailand eine erhöhte Inzidenz von lokoregionären Rezidiven identifiziert, insbesondere bei intraepithelialen Tumoren, das heisst bei Tumoren im *In situ*-Stadium (DCIS/LCIS). Allerdings handelt es sich um relativ geringe Fallzahlen [6]. Hierbei scheinen das Alter der Patientin (<50 Jahre) zum Zeitpunkt der Erkrankung und die Aggressivität des Tumors eine wichtige Rolle zu spielen.

Die Fachgesellschaft der Plastischen, Rekonstruktiven und Ästhetischen Chirurgie hat aus diesem Grund Guidelines zur Anwendung der EFT in die weibliche Brust erstellt.

Bei bekannten Risikofaktoren (positive Familienanamnese, bekannte genetische Brustkrebsprädisposition BRCA1 und BRCA2) und zunehmendem Alter (>35 Jahre; die Wahrscheinlichkeit, an Brustkrebs zu erkranken, oder dass bereits maligne Zellen vorhanden sind, nimmt mit dem Alter zu) sollte die Indikation zur EFT nicht gestellt werden und eine alternative Behandlung empfohlen werden. Ebenfalls sollte nach brusterhaltender Therapie ein Zeitintervall von drei Jahren abgewartet werden, die Zeit, in der die meisten Lokalrezidive auftreten. Bei Brustkrebspatientinnen sollte die gesunde Brust nicht mit EFT behandelt werden.

Die radiologische Erkennung von Brustkrebs oder von einem Rezidiv mittels Mammographie, Ultraschall oder MRI ist in geübten Händen nach einer EFT nicht beeinträchtigt.

Massnahmen zur Erhöhung der Sicherheit

Um die Sicherheit der Patientinnen zu optimieren, führte die *Schweizerische Gesellschaft für Plastische, Rekonstruktive und Ästhetische Chirurgie (SGPRÄC)* neben den oben erwähnten Guidelines folgende Massnahmen ein: einen an die aktuellen wissenschaftlichen Daten angepassten, standardisierten Aufklärungsbogen, der die Patientinnen adäquat informiert und auf die Risiken und aktuell vorhandenen Unsicherheiten der Methode auf-

merksam macht. Ebenfalls führt die SGPRÄC ein anonymisiertes Register, in dem alle Fälle der EFT in die weibliche Brust erfasst werden. So können bei Auftreten von unerwarteten und unbekanntem Ereignissen oder Problemen im Zusammenhang mit der EFT sofort Kontakt mit den betroffenen Patientinnen hergestellt und entsprechende Massnahmen eingeleitet werden.

Konklusion

Die EFT in die Brust ist chirurgisch eine sichere Methode mit relativ wenig Komplikationen, sollte aber gemäss den Richtlinien der Schweizerischen Gesellschaft für Plastische, Rekonstruktive und Ästhetische Chirurgie durchgeführt werden; die Daten sollten im entsprechenden Register erfasst werden. Die grösste Unsicherheit bleibt im Zusammenhang mit Brustkrebs, da die transplantierten Zellen und Moleküle bioaktiv sind und somit eine Induktion von Krebszellen oder eine Beschleunigung des Wachstums bereits entarteter Zellen nicht ausgeschlossen werden kann. Nur eine prospektive Erfassung wird die Sicherheit des Verfahrens in der Zukunft bestätigen oder die Indikationen einschränken.

Korrespondenz:

PD Dr. med. Reto Wettstein
 Universitätsspital Basel
 Spitalstrasse 21
 CH-4031 Basel
[reto.wettstein\[at\]usb.ch](mailto:reto.wettstein[at]usb.ch)

Literatur

- 1 Khouri RK, Rigotti G, Khouri RK Jr, et al. Total breast reconstruction with autologous fat transfer: review of a seven-year multicenter experience. *Plast Reconstr Surg.* 2014;134:84.
- 2 Rigotti G, Marchi A, Galiè M, et al. Clinical treatment of radiotherapy tissue damage by lipoaspirate transplant: a healing process mediated by adipose-derived adult stem cells. *Plast Reconstr Surg.* 2007;119:1409.
- 3 Largo RD, Tchang LA, Mele V, et al. Efficacy, safety and complications of autologous fat grafting to healthy breast tissue: a systematic review. *J Plast Reconstr Aesthet Surg.* 2014;67:437.
- 4 Harder Y, Allan AA, Eder M, et al. Eigenfetttransfer zur Korrektur von erworbenen Konturdefekten und Volumenasymmetrien nach rekonstruktiven Brusteingriffen. *Plastische Chirurgie.* 2014;1:26.
- 5 Wettstein R, Tchang LAH, Largo RD, et al. Eigenfettgewebettransplantation und Brustkrebs. Was wissen wir heute? *Plastische Chirurgie* 2014;1:6.
- 6 Petit JY, Rietjens M, Botteri E, et al. Evaluation of fat grafting safety in patients with intraepithelial neoplasia: a matched-cohort study. *Ann Oncol.* 2013;24:1479.